Aus dem Krankenhaus „Bergmannsheil“ zu Bochum.
Chefarzt: Prof. Dr. M. v. Brunn.

Beiträge zu den selteneren Formen der akuten infektiösen Osteomyelitis der langen Röhrenknochen.

STANFORD-LANE MEDICAL LIBRARY
2395 SACRAMENTO ST.
SAN FRANCISCO 15, CALIF.

Inaugural-Dissertation

zur

Erlangung der Doktorwürde

in der

Medizin, Chirurgie und Geburtshilfe

der

hohen medizinischen Fakultät

der

Universität zu Gießen

vorgelegt von

Walter Haumann,
aus Duisburg-Ruhrort.

LIBRARY
JUL 12 1922
UNIVERSITY OF T

LANE MEDICA
SAN FRANCIS

Gießen
Tübingen
Druck von H. Laupp jr
1920

Gedruckt mit Genehmigung der medizinischen Fakultät zu Gießen.

Berichterstatter: **Geh.-Rat Prof. Dr. Poppert.**

(Sonderabdruck aus „Bruns' Beiträge zur klinischen Chirurgie", Band 119, Heft 2.
(Verlag der H. Laupp'schen Buchhandlung in Tübingen.)

Meinem verehrten Vater gewidmet.

Aus dem Krankenhaus „Bergmannsheil“ zu Bochum.
Chefarzt: Prof. Dr. M. v. Brunn.

Nach Begründung der modernen Bakteriologie hat das Krankheitsbild der akuten infektiösen Osteomyelitis eine mächtige Erweiterung erfahren. Wir wissen seitdem, daß der allgemein bekannte, typische Verlauf dieser Erkrankung mit hohem Fieber, starker Schwellung und Schmerzhaftigkeit der befallenen Extremität mit nachfolgender Absceß-, Fistel- und Sequesterbildung nur eine Form darstellt; daß es abgesehen hiervon eine Reihe von Erkrankungsformen gibt, die in mannigfacher Weise von dem typischen Krankheitsbilde abweichen, deren Zugehörigkeit zur akuten infektiösen Osteomyelitis aber durch den Nachweis des allen Krankheitsbildern gemeinsamen Erregers, des Staphylococcus aureus und albus, gesichert wird. Der erste, der auf Grund dieser Tatsache ein umfassendes klinisches Bild der selteneren Formen der akuten infektiösen Osteomyelitis der langen Röhrenknochen gegeben hat und deren Einteilung noch heute zu Recht besteht, ist Garrè. Ich umgrenze kurz die in seiner Arbeit „Ueber besondere Formen

und Folgezustände der akuten infektiösen Osteomyelitis“ [1]) aufgeführten einzelnen Formen, um so dann die von mir bearbeiteten Fälle abzuhandeln, welche dem Material meines Chefs, Herrn Prof. v. Brunn, entstammen.

In der Arbeit Garrè's ist zunächst der Periostitis albuminosa gedacht, die infolge der Bildung eines serösen Exsudates eine Sonderstellung einnimmt. Es liegt auf der Hand, daß zu einer vor der bakteriologischen Aera liegenden Zeit, wo die Grenzen der infektiösen Osteomyelitis klinisch noch sehr labil waren, über die Zugehörigkeit dieses Krankheitsbildes die verschiedensten Ansichten bestanden. Vollert [2]) will sie in dem Sinne der alten Chirurgen als Lymphabsceß, Ridinger [3]) als periostale Ganglien aufgefaßt wissen. Nicaise [3]) spricht von Ostéoperiostite sereuse, Catuffe [3]) von Periostitis exsudativa.

Schlange [4]) hat zuerst an Hand von 15 Fällen klinisch die Zugehörigkeit des Krankheitsbildes zur infektiösen Osteomyelitis nachgewiesen. Zwischen dieser und der eitrigen Form erkennt er mit Recht nur einen graduellen Unterschied. War es ihm unter den 15 Fällen nur in einem einzigen Falle gelungen, in dem Exsudat den Staph. aur. nachzuweisen, so erbrachte Garrè durch Züchtung dieses Mikrokokken aus 3 Fällen von Periostitis albuminosa weitere Beweise für die Zugehörigkeit dieses Krankheitsbildes zur akuten infektiösen Osteomyelitis, wobei er im Gegensatz zu den früheren Autoren annimmt, daß das seröse Exsudat sich wahrscheinlich aus einem eitrigen Exsudat umgewandelt hat.

Als zweite Form behandelt er die subkutane Form der Osteomyelitis, deren Charakteristikum es ist, daß sie entweder sich schleichend entwickelt, oder nach einem stürmischen Beginn einen mehr chronischen Verlauf nimmt.

Die dritte sklerosierende, nicht eitrige Form zeichnet sich nach dem typischen Beginn mit hohem Fieber und Anschwellung einer Extremität dadurch aus, daß es weder zu einer Eiterung, noch Fistelbildung kommt, sondern daß sich die Infiltration zurückbildet und lediglich eine Auftreibung des Knochens hinterläßt.

Als eine der seltensten Ausgangsformen wird viertens der Knochenabsceß angeführt, der durch Bildung von kleinen, in sich abgeschlossenen Knochenhöhlen innerhalb des verdickten Knochengewebes charakterisiert ist. Auch über die von Volkmann zuerst beschriebene Form der recidiven Osteomyelitis bringt Garrè 3 weitere Beobachtungen von Spätrecidiven, die nach 15, 23 und selbst nach 28 Jahren nach den ersten Affektionen auftraten. Weiterhin behandelt er die primäre Osteomyelitis der Erwachsenen,

1) Garrè, Bruns' Beitr. 1893, Bd. 10, S. 241.
2) Sammlung klin. Vorträge. Nr. 152.
3) Zitiert nach Garrè. Bruns' Beitr. Bd. 10, S. 251.
4) Arch. f. klin. Chir. 1887, Bd. 13, S. 300.

für die er 14 Fälle aufzuweisen hat. Er führt dann noch als besondere Lokalisationsform die Erkrankung der Epiphysen an und die Epiphysenlösung. Zum Schluß behandelt er 8 Fälle von Spontanfraktur nach Osteomyelitis.

Unser erster Fall ist der subakuten Form der Osteomyelitis beizuzählen.

1. Willi V., 11 J., erkrankte Oktober 1918 an Grippe, in deren Verlauf sich eine schmerzhafte Schwellung des r. Beins entwickelte. Bis Mitte Dez. 1918 bettlägerig. Das r. Bein sei angeschwollen und habe erhebliche Schmerzen verursacht, doch hätten sich die Beschwerden derart gebessert, daß der Junge Mitte Dezember bereits das Bett verlassen konnte; da die Schwellung des Beins allmählich größer geworden sei und der Junge Anfang März wieder über erhebliche Schmerzen im r. Oberschenkel geklagt habe, hätten sich die Eltern entschlossen, ihn dem Krankenhause zu überweisen. — 7. III. 19. Mäßig entwickelter Junge. Sichtbare Schleimhäute gut durchblutet. Fingerbreit über dem Nabel kleine Hernie. Innere Organe o. B. Bei Betastung des r. Oberschenkels fällt auf, daß dieser in seiner oberen Hälfte erheblich geschwollen erscheint. Eine entzündliche Rötung besteht nicht. Man fühlt an seiner Außen- und Hinterseite eine deutliche Knochenverdickung. Bewegungen des r. Beines im Hüftgelenk und im Kniegelenk unbehindert. Abspreizung des r. Oberschenkels gelingt ebensoweit wie links. — 8. III. Röntgenbild zeigt starke unregelmäßige Knochenverdickung der ganzen oberen Hälfte des Oberschenkelknochens bis zur Trochantergegend, während der Schenkelhals ziemlich frei davon ist. — Wegen Verdachts auf Abscess wird ein Probeeinschnitt gemacht, jedoch kein Eiter gefunden. Auch sonst zeigen die Weichteile, abgesehen von sulziger Beschaffenheit der tieferen Fascien keine Veränderungen. — 15. III. Nach primärer Heilung der Operationswunde entlassen.

Wiederaufnahme: 28. IV. 19. Am oberen Rande der Operationsnarbe am r. Oberschenkel hat sich eine Fistel gebildet, durch welche die Sonde 5 cm tief in die Tiefe gelangt und auf rauhen Knochen stößt. — 30. IV. In Aethernarkose wird die Fistel gespalten. Man gelangt in eine hühnereigroße, von mißfarbenen Granulationen ausgefüllte Höhle. Nach Entfernung der Granulationen liegt periostentblößter, unebener Knochen frei. An dieser Stelle führt eine Fistel in die Tiefe. Nach Aufmeißelung der Markhöhle entleert sich Eiter und es findet sich ein kleiner zentraler Sequester. Die Höhle wird breit freigelegt und mit Jodoformgaze tamponiert. Teilweise Naht der Wunde. — 3. V. Tampon entfernt. — 14. V. Aus der Stelle, wo der Tampon gelegen hat, wird noch eitriges Sekret abgesondert. — 20. V. Seit dem letzten Verbandwechsel abendliche Temperaturerhöhungen bis 38,3. Es hat sich an der Hinterfläche des Oberschenkels ein gut mannsfaustgroßer Abscess gebildet, der gespalten wird. Glasdrain. — 30. V. An der Vorderfläche des Oberschenkels noch ziemlich reichliche Absonderung. — 17. VI. Absonderung minimal. Temp. normal. — 28. VI. Spuren von Sekretion sind immer noch vorhanden. Entlassung auf Wunsch der Eltern.

Bei kritischer Betrachtung dieses Falles ist die von den Eltern als Grippe bezeichnete mit einer Schwellung des rechten Beins einhergehende Erkrankung als der akute Beginn einer infektiösen Osteomyelitis aufzufassen. Scheint der Beginn schon ein relativ milder gewesen zu sein, so zeigt der weitere Verlauf der Erkrankung einen durchaus subakuten Charakter. Die Beschwerden wurden bald so gering, daß der Junge Mitte Dezember bereits das Bett

verlassen konnte. Die Schwellung ließ jedoch nicht nach, sondern nahm zu. Der Knabe befand sich damals in einem guten Allgemeinzustand. Fieber bestand während seines ganzen Krankenhausaufenthaltes nicht. Da sich der Verdacht auf Tuberkulose nicht bestätigte und das Röntgenbild keinen Sequester aufwies, wurde der Junge nach Verheilung des Einschnittes wieder entlassen. Daß der Krankheitsprozeß dennoch eine fortschreitende Tendenz hatte, bewies die Tatsache, daß in der Zwischenzeit bis zu seiner Wiederaufnahme es zu einem Durchbruch gekommen war. Die Operation ergab denn auch einen für die infektiöse Osteomyelitis klassischen Befund. Man gelangte im Bereich der Diaphyse nach Aufmeißelung des Knochens in einen zentralen Herd, der außer dem Sequester dicken, gelben Eiter enthielt. Wir ersehen also aus diesem Falle, daß sich der Krankheitsprozeß über viele Monate erstrecken kann, bevor er in das typische Endstadium tritt. Die Zugehörigkeit dieses Falles zur infektiösen Osteomyelitis ergibt sich zwanglos durch den akuten Beginn der Erkrankung und durch die schließlich erfolgende Fistel- und Sequesterbildung.

Als Differentialdiagnose kommt bei der subakuten Form der Osteomyelitis vor allem die Tuberkulose in Frage. Auch in unserem Falle hatte sich der Verdacht aufgedrängt. Bei dem Ausschluß erblicher Belastung und bei dem Fehlen sonstiger tuberkulöser Symptome bei dem Patienten, bei dem negativen Resultat der Probeincision und der Abwesenheit typischer tuberkulöser Granulationen, sowie tuberkulösen Eiters, konnte die Tuberkulose um so eher ausgeschlossen werden, als ein fieberhaft akuter Beginn die Erkrankung einleitete und sich eine Markhöhleneiterung innerhalb der Diaphyse des Röhrenknochens ausbildete, einer Stelle, die für die Osteomyelitis im Gegensatz zu der Tuberkulose typisch ist. Allerdings ist das letztangeführte Merkmal allein durchaus nicht beweisend, denn wir sehen gelegentlich, auch einmal eine tuberkulöse Erkrankung sich an der Diaphyse langer Röhrenknochen abspielen.

Reichel[1]) hat dieser Art von Knochentuberkulose eine besondere Arbeit gewidmet. Er unterscheidet 3 Gruppen der sogenannten Diaphysentuberkulose: 1. die fortgeleitete Tuberkulose im Anschluß an eine primäre Gelenk- und Epiphysenerkrankung, 2. die primäre Erkrankung des spongiösen Abschnittes der Diaphyse, 3. die eigentliche primäre, tuberkulöse Osteomyelitis, die in zirkumskripten Herden auftritt, oder auch diffus den ganzen Markkanal durchsetzt und gewöhnlich zur partiellen Sequestierung führt.

Wir selbst haben jüngst einen solchen Fall zu beobachten Gelegenheit gehabt.

Es handelte sich um ein 9j. Mädchen, das Anfang Aug. 1918 an einer Lungenentzündung erkrankt war. Drei Wochen später stellte sich eine Schwellung des

1) Arch. f. klin. Chir. Bd. 43, S. 156.

r. Oberschenkels ein, weswegen sie einem Krankenhause überwiesen wurde, wo nach Angabe der Eltern 2mal eine Operation vorgenommen wurde. Vor kurzer Zeit kam sie wegen zweier Fisteln am r. Oberschenkel zu uns. Röntgenbild des r. Oberschenkels zeigte in der ganzen Länge der Diaphyse starke Knochenneubildung (s. Abb.). Ein abgestorbener Knochensplitter war im Röntgenbild nicht mit Sicherheit zu erkennen. Am r. Hüftgelenk bestand eine Spontanluxation. Bei der am 13. X. in Mischnarkose vorgenommenen Spaltung der Fistel wurde zunächst ein fingerlanger, dünner Sequester entfernt. An der ganzen Diaphyse fand sich neugebildeter Knochen. Unter Abmeißelung großer Teile des neugebildeten Knochens wurde der erkrankte Bezirk in eine flache Mulde verwandelt. Bei der Operation fielen die etwas käsig aussehenden Granulationen auf. Die mikroskopische Untersuchung (Prof. Wilke) ergab mischzellige Miliartuberkel.

Abb. 1.

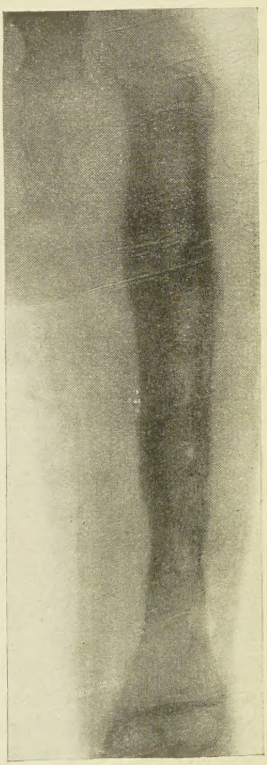

Die Aehnlichkeit des klinischen Bildes dieser Erkrankung mit der subakuten Form einer infektiösen Osteomyelitis ist bei einem Vergleich in die Augen springend. Der chronische Verlauf der Erkrankung, die Fistelbildung innerhalb der Diaphyse des Röhrenknochens, die diffuse Knochenverdickung des Diaphysenteils konnten sehr gut für einen osteomyelitischen Prozeß sprechen, zumal auch bei den Osteomyelitiden die Fisteln lange Zeit hartnäckig weiter bestehen können. Handelte es sich hier um eine diffuse, pimäre, tuberkulöse Knochenentzündung innerhalb der Diaphyse, so zeigt folgender Fall von Reichel, wie sich in der Diaphyse auch umschriebene, tuberkulöse Herde zu entwickeln vermögen:

$5^1/_2$j. Kind, seit 2 Jahren krank. Litt, abgesehen von Haut- und Drüsenaffektionen, an einer Tuberkulose des r. Oberarms 3 Finger breit oberhalb der Ellenbeuge. Außerdem zeigte sich in der Mitte der Diaphyse der r. Tibia eine Verdickung, die Weichteile darüber wurden durch zwei Fisteln zu beiden Seiten des Knochens durchbrochen. Operation: Tuberkulöser Herd im Zentrum der Tibia mit typischen tuberkulösen Granulationen und tuberkulösem Eiter, deren Wandung von glattem, elfenbeinhartem Knochen gebildet wurde.

Wenn sich auch wegen des ganzen tuberkulösen Habitus des Patienten keine diagnostischen Schwierigkeiten ergaben, so kam es hier darauf an, festzustellen, daß sich ab und zu ein umschriebener, tuberkulöser Herd auch in der Diaphyse eines langen Röhrenknochens entwickeln kann.

Ebenso können sich umgekehrt große diagnostische Schwierigkeiten ergeben in den Fällen, wo sich ausnahmsweise ein osteomyelitischer Herd in der Epiphyse eines langen Röhrenknochens lokalisiert, wo sonst gerade die tuberkulösen Erkrankungsprozesse vornehmlich ihren Sitz haben.

Zur Entscheidung der oft so schwierigen Differentialdiagnose zwischen Tuberkulose und chronischer Osteomyelitis ist auch mit gutem Erfolg die hämolytische Fähigkeit der Staphylokokken herangezogen worden, und zwar in der Form der Antistaphylolysinreaktion. Gegen das von den Staphylokokken ausgehende Toxin bildet sich im Tier- und Menschenkörper, wenn er mit Staphylokokken inficiert ist, ein Antitoxin, welches in das Serum übertritt. Bringt man nun eine filtrierte Staphylokokkenbouillonkultur (Lysin) in das Serum eines mit Staphylokokkeninfektion behafteten Kranken (Antilysin), so hemmt das Antistaphylolysin des Serums die Hämolyse, was dadurch zum Ausdruck kommt, daß hinzugebrachte rote Blutkörperchen vom Kaninchen ungelöst zu Boden fallen. Durch viele Versuche und entsprechende Modifikationen hat sich der stark positive Ausfall der Blutprobe, von geübten Händen ausgeführt, als ein zuverlässiges Kriterium für die osteomyelitische Infektion erwiesen.

Fälle von subakutem oder chronischem Verlauf sind des öfteren in der Literatur beschrieben worden. Schon Lücke[1]) und Kocher[2]) machten auf den ausnahmsweise chronischen Verlauf der Osteomyelitis aufmerksam.

Jordan[3]) führt einen Fall von Osteomyelitis subacuta tibiae sin. mit Nekrose an. Die Erkrankung scheint sich an einen Eiterherd an der Hand angeschlossen zu haben. Das Leiden entwickelte sich schleichend und fieberlos. Der l. Unterschenkel schwoll allmählich an und war druckempfindlich. 7 Wochen nach dem Beginn dem Krankenhause überwiesen. Operation ergab im unteren und oberen Drittel der Tibia nach Spaltung von Weichteilabscessen Markhöhleneiterung mit Nekrose von Knochenteilen. — Auch hier haben wir einen vollkommen subakuten Verlauf. Das Besondere an diesem Falle ist, daß auch der Beginn ein volikommen schleichender ist.

Hin und wieder begegnen wir Fällen, bei denen bei ein und demselben Patienten an einer Stelle die Osteomyelitis einen typischen akuten Verlauf nimmt, während an einem anderen Knochen der Krankheitsprozeß subakut verläuft, wie sie unter Anderen von Kocher, Rosenbach, Garrè und Ehrich[4]) beschrieben worden sind.

Garrè führt einen Fall an, wo ein 12j. Junge unter hohem Fieber plötzlich mit Anschwellung des l. Oberarms erkrankte, an dem ein Abscess eröffnet wurde und gleichzeitig unter geringen Schmerzen eine Geschwulst an der Hinterseite des l. Oberschenkels auftrat, die sich zeitweise unbedeutend zurückbildete. Erst 3 Monate später war die Infiltration oberhalb der Kniekehle derart geworden, daß eine Incision nötig wurde. — Hier haben wir also einen typischen akuten Verlauf der Erkrankung am linken Oberarm, während der Prozeß am l. Oberschenkel einen ausgesprochen subakuten Verlauf nahm.

1) D. Ztschr. f. Chir. 1880, Bd. 13, S. 300.
2) D. Ztschr. f. Chir. 1879, Bd. 11, S. 87.
3) Bruns' Beitr. 1893, Bd. 10, S. 587.
4) Münch. med. W. 1896, S. 693.

Wir sehen schon an den angeführten Beispielen, daß die subakute Osteomyelitis in sich noch gewisse Verschiedenheiten aufweisen kann. Die einen sind durch einen typisch akuten Beginn mit Fieber und nachfolgendem subakuten Verlauf ausgezeichnet, die anderen entwickeln sich hingegen von vornherein schleichend und fieberlos. Bei wieder anderen Fällen sehen wir, wie sich der akute und subakute Verlauf der infektiösen Osteomyelitis an ein und demselben Kranken abspielen kann. Was die Frage für den Grund des subakuten Verlaufs der Erkrankung anlangt, ist sie verschieden beantwortet worden. Garrè ist geneigt, anzunehmen, daß eine herabgesetzte Virulenz der Mikrobien dafür verantwortlich zu machen sei. Wie er selbst sagt, ist es dann doch auffallend, daß bei ein und demselben Kranken der akute und subakute Verlauf stattfinden kann. Ehrich glaubt bei solchen Fällen eine Erklärung darin zu finden, daß in den einzelnen Knochenherden verschieden große Mengen infektiösen Materials abgelagert sind. Im Allgemeinen wird neben den genannten Umständen bei der Ausprägung der subakuten Form der reaktiven Wirkung des Körpers dem Infektionsstoff gegenüber eine bedeutende Rolle zufallen.

Unser zweiter Fall gehört der sklerosierenden, nicht eitrigen Form der Osteomyelitis an.

2. Alma W., 27 J. Seit 4 Monaten gelegentlich Schmerzen im l. Oberschenkel, das Bein wurde steif. Jetzt keine Schmerzen mehr. — In der unteren Hälfte des l. Oberschenkels auf der Vorderfläche findet sich eine zweimannsfaustgroße, mit dem Knochen unverschieblich verwachsene Geschwulst. — 14. II. 17. Röntgenbild zeigt mäßige Knochenverdickung. Da sich der von vornherein herrschende Eindruck verstärkte, es könne sich hier um eine sarkomatöse Neubildung handeln, wird Pat. zu einer weiteren Untersuchung der chirurgischen Klinik in Bonn überwiesen. Hier wurden auf einem Röntgenbild in einem von Knochenneubildung umgebenen Bezirk mehrere winzige Sequester festgestellt. 20. II. Operation in Rückenmarksbetäubung und Blutleere. Bei Spaltung der Geschwulst von der Außenseite des Oberschenkels aus gelangt man zunächst durch normale Muskulatur, unter dieser durch den schwielig veränderten, von Bindegewebe stark durchsetzten Rectus femoris. Unmittelbar auf dem Knochen stößt man auf Granulationsgewebe, welches zu einer Fistelbildung hinführt, die in den Knochen eindringt. Der Knochen ist an dieser Stelle verdickt und rauh. Nach Abmeißelung einer Knochenschicht gelangt man in eine flache Höhle, welche drei kleine, splitterförmige Sequester von etwa 1,0 bis 0,2 cm beherbergt; sie werden entfernt, die Höhle ausgelöffelt und abgeflacht. Drain. Naht der übrigen Wunde. — 10. XII. 17. Nach glatter Heilung der Wunde entlassen.

Fassen wir kurz die wesentlichen Punkte aus der Krankengeschichte zusammen, so ist zunächst der von vornherein schleichende Beginn und Verlauf der Erkrankung zu betonen. Das hervorstechendste Moment bei der klinischen Untersuchung bildete die auf eine sarkomatöse Neubildung verdächtige Geschwulst. Das Röntgenbild ließ außer einer Verdickung des Knochens einige winzige Sequester innerhalb der Corticalis erkennen, die durch die Operation entfernt wurden. Sie stellte gleichzeitig das Fehlen einer

Eiterung fest und ergab eine schwielige Veränderung der Weichteile. Schließlich ist das für eine osteomyelitische Erkrankung verhältnismäßig hohe Alter der Patientin zu erwähnen.

Die allgemeine Diagnose: primäre, infektiöse Osteomyelitis wird trotz aller Abweichungen des Beginnes und Verlaufs der Erkrankung und des Alters der Patientin von dem gewöhnlichen Bild der O. gesichert durch das Röntgenbild und den Operationsbefund. In die sklerosierende, nicht eitrige Form der O. muß dieser Fall eingereiht werden wegen des Fehlens einer Eiterung und wegen der vorhandenen Sklerose des Femur. Nur das Vorhandensein der beschriebenen winzigen Sequester konnte auf den ersten Blick befremden, nachdem wir uns der Definition Garrè's angeschlossen haben, daß unter der sklerosierenden, nicht eitrigen O. diejenigen Fälle zu verstehen sind, die einzig eine Auftreibung und Verdickung des Knochens hinterlassen, ohne daß es zu einer Eiterung und Fistelbildung gekommen ist.

Doch bejaht Garrè selbst in seiner Abhandlung über die sklerosierende Form an Hand eines Falles die Frage, ob bei dieser Art der O. es zur Bildung eines Sequesters kommen könne.

Es handelt sich um einen Soldaten, der angeblich beim Parademarsch plötzlich heftige Schmerzen im l. Oberschenkel verspürte. Im Laufe der nächsten 6 Monate, die er im Lazarett zubrachte, entwickelte sich allmählich eine Verdickung des Oberschenkels. Pat. wurde nach Hause entlassen. Nach $3^1/_2$ Jahren brachen dann erstmals Fisteln auf, die reichlich Eiter entleerten. $^3/_4$ J. später Aufnahme in die Klinik. Der l. Oberschenkelknochen war in seinen unteren $^2/_3$ cm das $2^1/_2$fache verdickt. Durch die Fisteln gelangte man auf nekrotischen Knochen. Bei der folgenden Sequestrotomie wurden drei Cortikalsequester entfernt, dessen größter eine Länge von 10 cm hatte.

In diesem Zusammenhang kommt Garrè zu der Folgerung, daß bei allen sklerosierenden Formen stets ein Sequester vorhanden ist, der eben in der größten Mehrzahl der Fälle im Laufe der Zeit der Resorption anheimfällt und völlig verschwindet. Er glaubt, daß der Sequester dabei den Reiz auf die Wachstumsvorgänge des Knochens ausübt. Diese letzte Annahme findet auch eine Bestätigung durch unseren Fall 2, bei dem es keinen anderen ersichtlichen Grund für die Knochenverdickung gibt, als daß die vorgefundenen Sequesterchen auf die knochenneubildenden Teile einen Reiz ausgeübt haben.

In demselben Sinne sprechen 2 Fälle von Jordan[1]).

In dem einen handelt es sich um eine Osteomyelitis tibiae ohne Eiterung, die in ihrem chronischen Verlauf zu einer hochgradigen Verdickung des Knochens führte. Auch hier fand die bedeutende Knochensklerose ihren Grund in der Auffindung zahlreicher, im Granulationsgewebe eingebetteter, zentraler Sequesterchen.

In dem zweiten Falle handelt es sich um eine akute Osteomyelitis der l. Tibia mit Ausgang in Nekrose und Fistelbildung, sowie um eine akute Osteomyelitis des r

1) Bruns' Beitr. 1893, Bd. 10, S. 587.

Femur ohne Eiterung mit Ausgang in Sklerose des Knochens mit nachfolgender Kniegelenksentzündung und Kontrakturstellung des r. Unterschenkels. Bei der Resektion der Kondylen des Femur zeigte es sich, daß der Knochenquerschnitt um das Doppelte verdickt war und „sich eine durch periostale Neubildung entstandene starke Rindenschicht kompakter Knochensubstanz gebildet hatte". Aus der zentralen Höhle wurde neben teils ganz kleinen, teils etwas größeren, in schwammiges Granulationsgewebe eingebetteten Sequestern „ein Sequester extrahiert, der seinem ganzen Habitus nach die Reste einer allmählich einschmelzenden Knochenmasse darstellte."

Die eben beschriebene Rindenschicht bildete „einen Mantel um den alten Knochen, welcher durch den Entzündungsprozeß zum Absterben gebracht worden war."

Dieser Fall zeigt, daß selbst „bei totaler Nekrose eine weitgehende Auflösung der toten Knochensubstanz von der Natur bewerkstelligt werden kann". Kommt es bei dieser Form der Erkrankung also ausnahmsweise nicht zum völligen Verschwinden der Sequester, so ist zuzugeben, daß sich auch umgekehrt einmal eine Wiederbelebung des osteomyelitischen Prozesses mit Eiterung entwickeln kann, wie der angeführte Fall von Garrè lehrt.

In unserem Falle bestand eine Zeitlang Verdacht auf Sarkom. Wie schwer in solchen Fällen die Differentialdiagnose mit Sarkom sich gestalten kann, zeigen neben unserem Fall 3 Fälle von Roysing[1]). Hier wurde nach einer Probeexcision von pathologisch anatomischer Seite die Diagnose Sarkom gestellt. Da die Patienten den Rat einer Ablatio ablehnten, wurde durch den weiteren Verlauf der Erkrankung und durch das Röntgenbild offenbar, daß es sich in diesen Fällen um chronische Osteomyelitis mit Sequesterbildung handelte.

Ferner gibt Jordan[2]) in seiner Arbeit über atypische Formen der akuten Osteomyelitis 2 der sklerosierenden Osteomyelitis angehörige Fälle an, die ebenfalls als Sarkom imponierten.

Von Kocher ist auf ähnliche Fälle hingewiesen worden. Bei dieser Art des Krankheitsverlaufs ist es ein typischer Befund, ähnliche Veränderungen in den Weichteilen zu finden, wie in dem sklerotisch verdickten Knochen: neben den bindegewebigen Schwarten sieht man kleine Erweichungsherde, wie am Knochen Partien stärkster Eburnierung abwechseln mit rarefizierten Stellen.

Auf der anderen Seite kann sich die Differentialdiagnose mit der syphilitischen Ostitis und Periostitis schwierig gestalten, besonders, da beiden Gruppen eine zeitweilige heftige Schmerzhaftigkeit des Knochens eigentümlich ist, was bereits Gosselin[3]) 1868 durch die Benennung dieser Krankheitsformen zum Ausdruck gebracht hat: „De l'ostéite à forme névralgique", und zwar kommt hier wie Garrè betont, nicht sowohl die sekundäre Knochensklerose bei periostalem Gumma, sondern vielmehr jene Form von syphilitischer Periostitis, die direkt zur Ossifikation des Knochens führt, in Frage.

1) Münch. med. W. 1908, S. 1989.
2) Bruns' Beitr. Bd. 15, S. 460—464.
3) Zitiert nach Klemm. Bruns' Beitr. 1913, Bd. 84, S. 352.

Am wenigsten diagnostische Schwierigkeiten bereiten diejenigen Fälle, bei denen sich bei ein und demselben Kranken neben der akuten Form mit Sequester- und Fistelbildung die sklerosierende Form bildet. Ein Beispiel ist der von Jordan angeführte Fall. Auch Garrè gibt in seiner Arbeit 2 hierher gehörige Beispiele, wie sie auch sonst in der Literatur von Klemm und Anderen angeführt worden sind.

Klemm faßt den Begriff weiter und kommt je nach dem Vorwiegen der Krankheitserscheinungen zu folgenden Einteilungen:

a) Fälle diffuser Knochensklerose ohne Eiterung und Nekrose.

b) Fälle diffuser Knochensklerose mit Eiterung.

c) Fälle diffuser Knochensklerose mit Nekrose.

d) Osteomyelitis fibrosa, worunter er die Fälle rechnet, bei denen neben der Knochensklerose vor allem zu einer Weichteilsklerose kommt, wie in dem von mir beschriebenen Falle.

Ich weise auf einen von ihm mitgeteilten Fall von Knochensklerose ohne Eiterung und Nekrose hin, der deswegen besonderes Interesse verdient, weil sich im chronischen Verlauf der Erkrankung zu der sich ausbildenden Verdickung des Oberschenkelschaftes auch eine Verlängerung desselben um 4 cm hinzugesellte.

Fassen wir die Ausführungen über die sklerosierende Form der Osteomyelitis zusammen, so sehen wir, daß neben gewissen Verschiedenheiten des Verlaufs alle diese Fälle in einem Hauptmoment übereinstimmen. Es liegt darin, daß die Infektionserreger ihre Wirkung mittelbar erschöpfen in einem pathologischen Reiz auf die Wachstumsvorgänge des Knochens, die meist in einem vermehrten Dickenwachstum oder auch Längenwachstum des Knochens besteht.

Das Krankheitsbild des Knochenabscesses, wie es der 3. zu erörternde Fall darbietet, ist eine außerordentlich seltene Ausgangsform der Osteomyelitis, um so seltener, als sie oft zeitlebens keine Beschwerden macht und keinen Anlaß zu einem chirurgischen Eingriff bietet.

3. Josef S., 36 J. Am 4. XI. 18 beim Abziehen eines Wagens von einer Rinne platte Schmerzen im l. Arm. Begab sich in ärztliche Behandlung, arbeitete jedoch weiter. Erst am 26. XI. mußte er wegen Verschlimmerung der Schmerzen die Arbeit aufgeben. Der Oberarm sei damals stark angeschwollen, es habe sich eine Geschwulst gebildet, die langsam wieder zurückgegangen sei. 1913 Quetschung des 2. l. Fingers, der 5 Wochen geeitert habe. März 1914 mehrere Wochen revierkrank wegen „Schmerzen im l. Oberarm". 1915 im Anschluß an Stichverletzung des l. Daumens Blutvergiftung. Im übrigen sei er immer gesund gewesen. — Auf der Innenseite des l. Oberarmknochens fühlt man eine starke, auf Druck empfindliche Verdickung. Das Röntgenbild zeigt entsprechend dieser Stelle einen kleinen, abgestorbenen Knochensplitter, der von neugebildetem Knochen umgeben ist. Beweglichkeit des l. Ellenbogengelenks

1) Bruns' Beitr. Bd. 80, S. 54.

ngeschränkt. Es kann eigentätig bis 120 Grad gebeugt und vollkommen gestreckt erden; auch fremdtätig gelingt die Beugung nicht weiter. Die übrigen Gelenke des Arms zeigen regelrechte Beweglichkeit. — Operation: Im Sulcus bicip. int. wird if die Geschwulst eingegangen unter Beiseiteschiebung des Gefäßnervenbündels, wel- es mit dem verdickten Periost stark verbacken ist. Eine Fistel im Knochen findet ch nicht. Nach Abmeißelung einer eburnierten Corticalisschicht gelangt man in einen aselnußgroßen Hohlraum, der neben Granulationen zwei winzige Knochensplitter nthält. Von hier aus dringt man in Richtung der Achse des Humerusschaftes nach ben in eine bohnengroße Höhle vor, die mit einer kleinen Menge eingedickten Eiters usgefüllt ist. Die Höhle wird ausgekratzt und mit Jodoformgaze tamponiert. — 1. I. 19 Wassermann negativ. — Im Eiter Staphylococcus aureus. — 19. II. Die Be- egungsfähigkeit des l. Armes hat sich soweit gebessert, daß er völlig gestrekt wer- en kann und der Vorderarm zum Oberarm bis 55° gebeugt werden kann. — 21. II. ntlassung.

Aus der Krankengeschichte ersehen wir zunächst, daß sich der Patient ereits in einem vorgeschrittenen Alter befand, als er in unsere Behandlung am. Wie so oft bei dem chronischen Verlauf der Osteomyelitis vermissen ir auch hier bei der Anamnese exakte Angaben über den Beginn der Erkran- ung. Daß dieser nicht mit dem angegebenen Unfall zusammenfällt, ergibt ch aus der Tatsache, daß bereits wenige Wochen nachher in einem auswärts ngefertigten Röntgenbilde ein Sequester nachgewiesen worden war. Aus der orgeschichte ist immerhin bemerkenswert, daß der Patient vor einer Reihe on Jahren 2 mal eine langdauernde Eiterung an der linken Hand durch- emacht hatte. Man wird in der Annahme nicht fehlgehen, daß sich im An- chluß an eine dieser Verletzungen ein osteomyelitischer Herd im linken Humerusschaft entwickelt hat, der, da er weder zum Aufbruch führte, noch roße Schmerzen verursachte, nicht weiter bemerkt worden ist. Damals muß sich ein Knochenabsceß abgekapselt haben, der solange latent blieb, is eine Gelegenheitsursache den osteomyelitischen Prozeß im November 918 wieder hervorrief. Wie die Krankengeschichte lehrt, kam es nicht zu inem Aufbruch, sei es, daß die Virulenz der Bakterien nicht dazu ausreichte, ei es, daß die reaktive Wirkung des Körpers ihn verhinderte. Die entzünd- che Geschwulst bildete sich langsam zurück und außer einer Bewegungsein- chränkung des Ellenbogengelenks blieb nur eine auf Druck schmerzhafte nochenverdickung an der Stelle der Erkrankung zurück. In diesem Stadium ann die Differentialdiagnose mit einem periostalen Gumma sehr schwer erden, wenn nicht wie in unserem Falle, das Röntgenbild die Entscheidung ringt durch Auffindung eines abgestorbenen Knochensplitters, ein Befund, er bei der Form des Knochenabscesses durchaus nicht immer erhoben wird. ft pflegt das Leiden durch einen akuten Beginn mit starken Schmerzen n der Extremität einzusetzen und je nach der Intensität der Infektion zum ufbruch zu führen, oder sich auch zurückzubilden, um dann längere Zeit ne Heilung vorzutäuschen. Im Verlaufe von oft vielen Jahren kommt es wischen vollkommen beschwerdefreien Intervallen dann immer wieder

zu entzündlichen Schüben, die darauf hindeuten, daß ihnen ein einheitlicher Krankheitsherd zugrunde liegt. In unserem Falle handelt es sich wohl bei der Aufflackerung des Prozesses im November 1918 um einen solchen ersten entzündlichen Schub nach der Infektion. Der Befund bei der Operation ist von besonderem Interesse. Die im Granulationsgewebe vorgefundenen winzigen, zernagten Sequester zeigen mit Deutlichkeit einen Resorptionsvorgang an, während die Neubildung des Knochengewebes in der weiteren Umgebung progressive Prozesse erkennen läßt, die der weiteren Ausbreitung des Krankheitsherdes Einhalt geboten. — Die bakteriologische Untersuchung des Eiters ergab Staphylococcus aureus in Reinkultur. Wir finden darin eine neue Bestätigung der bekannten Tatsache, daß sich die Eitererreger jahrelang virulent erhalten können, ohne zu schweren Schädigungen zu führen. Das immerhin seltene Vorkommen von Knochenabscessen zeigt sich unter anderem auch darin, daß in dem Garré zur Verfügung stehenden Material von über 500 Fällen sich nicht ein einziger befand, der zu einem Eingriff Anlaß gegeben hätte.

Er weist in seiner Arbeit auf ein Leichenpräparat eines 4j. Jungen hin, bei dem sich in der r. Tibia — der Markraum war durch kompaktes Knochengewebe ersetzt — drei erbsen- bis haselnußgroße, ovale Hohlräume befanden, von denen zwei mit einer rahmigen, gelben, eiterähnlichen, eingedickten Masse ausgefüllt waren. Die Anamnese ergab, daß der Junge im 4. Lebensjahre akut mit heftigen Schmerzen und entzündlichen Erscheinungen im r. Unterschenkel erkrankt war, wobei es zu einem Durchbruch und zur Fistelbildung kam, aus der sich zweimal kleine Knochenstückchen abstießen.

Er läßt die Frage offen, ob sich in dem Eiter solcher Knochenabscesse, nachdem sie jahrelang latent geblieben sind, noch Staphylokokken befinden und ob sie in ihrer Virulenz abgeschwächt sind. Diese Fragen sind von Ehrich[1]) beantwortet worden, der 1896 in der Rostocker Klinik 3 Fälle von Knochenabscessen zu beobachten Gelegenheit hatte.

Im ersten Falle lag die ursprüngliche Erkrankung 12 J. zurück. Es gelang ihm, aus dem Absceßeiter Staphylokokken nachzuweisen.

Im zweiten Falle handelte es sich um einen Knochenabceß, der sogar 32 J. bestanden hat, in dem ebenfalls virulente Staphylokokken nachgewiesen wurden.

Bei dem dritten Falle befand sich der Knochenabceß innerhalb der Epiphyse eines Röhrenknochens. 36j. Mann. Vor 19 J. Osteomyelitis des r. Oberarms mit Aufbruch und Abstoßung eines Sequesters. Vor 9 J. hatte sich im unteren Drittel des Vorderarms eine schmerzhafte Schwellung und ein Abceß gebildet. Nach Incision im Verlauf mehrerer Wochen Heilung. Nach jahrelangem Wohlbefinden traten plötzlich im Anschluß an eine außergewöhnlich anstrengende Arbeit wieder Schmerzen im r. Vorderarm auf mit Anschwellung der Handgelenksgegend. Operation. In der Radiusepiphyse bohnengroße, mit bräunlichem Eiter gefüllte Abceßhöhle mit glatter Wandung, die ausgekratzt wurde. Bakteriologisch Staphylococcus aureus. Differentialdiagnostisch kommen in solchen Fällen vor allem recidivierende Gelenkerkrankungen in Frage.

1) l. c. S. 724.

Ein Fall von Ullmann[1]) zeigt, daß gelegentlich die Differentialdiagnose mit der Tuberkulose schwierig sein kann.

Es handelt sich um einen osteomyelitischen Herd an der oberen Epiphyse der Tibia. Der Kranke hatte 1875 am l. Oberarm und am l. inneren Augenwinkel Abscesse, die nach wenigen Tagen heilten. Im Jahre 1888 kam es zu einer Entzündung des l. Kniegelenks: „Das Kniegelenk des 38 j. Kranken war spindelförmig aufgetrieben, spitzwinkelig gebeugt und auf Druck schmerzhaft, die ganze geschwollene Partie gleichmäßig weich." Die Diagnose lautete: „Fungus genu". Sektion des amputierten Beines: Ausheilender osteomyelitischer Abscess, der sich in der oberen Epiphyse befand und in das Gelenk durchgebrochen war. Dieses war teilweise zerstört und stand mit der Kniekehle mittels Fistelganges in Verbindung. Beinahe der ganze Gelenkknorpel war vereitert oder von weitgehender Ulceration befallen, mißfarbig, an einzelnen Stellen sehr verdünnt.

Die Tatsache, daß sich bei einem Knochenabsceß die Mikrobien jahrelang virulent erhalten können, hat bei der Streitfrage, ob es sich bei der recidiven Form der Osteomyelitis um eine Neuinfektion handelt, oder um ein Wiederaufleben bis dahin latent gebliebener Mikrobien, eine große Rolle gespielt. Wie bekannt, versteht man unter der recidiven Form der Osteomyelitis diejenigen Fälle, bei denen es an derselben Stelle der früheren Erkrankung zu einem neuen osteomyelitischen Entzündungsprozeß kommt. Die Anhänger der latenten Infektion lassen an der alten Stelle der Erkrankung „schlummernde Kokken" wieder aufleben und berufen sich dabei auf die oben erwähnten positiven Resultate der bakteriologischen Untersuchung von Knochenabscessen. Die Anhänger der Neuinfektion dagegen suchen in den durch die erstmalige Erkrankung hervorgerufenen mechanischen Hindernissen und den Kreislaufanomalien den Grund dafür, daß die Neuinfektion an der alten Stelle Platz greift. Die dabei oft auftretende (wenn auch nicht durchaus typische) Schwere der Wiedererkrankung veranlaßt diese Autoren, an eine Neuinfektion zu denken, da es von vornherein nicht gerade selbstverständlich ist, daß ein längere Zeit abgelagertes, infektiöses Material infolge einer Gelegenheitsursache zu einem so stürmischen Verlauf führt. Die Theorie der Neuinfektion, die vor allem von Kraske[2]) vertreten wurde, hat auch Garrè zu seiner eigenen gemacht. Analog diesen recidiven Osteomyelitiden hat man die Erfahrung gemacht, daß gerade an Narben von Knochenschüssen sich nach vielen Jahren schwer verlaufende osteomyelitische Erkrankungen abspielen. Auch hier stehen sich die beiden Ansichten gegenüber. Die Vertreter der Theorie der Neuinfektion sehen auch hier in den durch die Narbenverhältnisse geschaffenen Veränderungen den Grund, warum an dieser Stelle der osteomyelitische Prozeß auftritt. Es wird noch lange dauern, bis wir über endgültige Erfahrungen des letzten Krieges über dieses Kapitel verfügen, doch scheinen mir bereits gewisse Beobachtungen

1) Ullmann, Beitr. z. Lehre d. Osteom. acuta. Wien 1891.

2) Arch. f. klin. Chir. Bd. 34, S. 732.

die Theorie latenter Infektion sehr in den Vordergrund gerückt zu haben. Für ihr allgemeines Vorkommen sprechen zunächst die Erfahrungen, die man noch heute in den Militärlazaretten macht. Bei Reamputationen und Stumpfkorrekturen von Kriegsverletzten sieht man immer wieder, wie es auch bei Durchführung von peinlichster Asepsis zu einem Aufflammen von Entzündungen und Eiterprozessen kommt, die schlechterdings keine andere Deutung zulassen, als daß es sich hier nach Abklingen einer primären lokalen Infektion um ein Wiederaufleben bis dahin latent gebliebener Mikroorganismen handelt. Capelle[1]) hat noch kürzlich diesem Gegenstand eine Abhandlung gewidmet. Wie stürmisch das Wiederaufleben der Infektion sich gestalten kann, vermag man aus einem seiner Fälle zu ersehen, wo ein Patient mit einem Unterschenkelstumpf, an dem eine Reamputation vorgenommen worden war, innerhalb kurzer Zeit an allgemeiner Sepsis zugrunde ging. Ferner haben wiederholt bakteriologische Untersuchungen von extrahierten Geschoßstücken die massenhafte Anwesenheit von Eitermikrobien ergeben[2]). Angesichts solcher positiven Befunde und der eben erwähnten anderwärts gemachten Erfahrungen scheint es mir am naheliegendsten, daß sich in entsprechenden Fällen bei irgendeiner Gelegenheitsursache die osteomyelitische Erkrankung infolge des Vorhandenseins bis dahin latent gebliebener Mikroorganismen entwickelt.

Wir hatten bereits bei der Einleitung unserer Arbeit Gelegenheit, darauf hinzuweisen, daß die akute, infektiöse Osteomyelitis vornehmlich eine Erkrankung der Wachstumsperiode ist. Mit Recht stellt daher Garrè als eine seltenere Form der akuten, infektiösen Osteomyelitis jene Fälle hin, bei denen die primäre Infektion erst im reiferen Alter einsetzt. In dem Material Garrè's finden sich 14 Fälle von akuter Osteomyelitis bei Erwachsenen. Zusammen mit einer statistischen Arbeit von Lohmann kommt er zu dem Ergebnis, daß 93—95 % aller Osteomyelitiden auf das jugendliche Alter fallen. 2—3 % entfallen auf das Alter jenseits des 25. Lebensjahres, so daß der Rest von 3—4 % der recidiven Form zuzusprechen ist. Von unseren Fällen liegen 2, Fall 2 und 3, jenseits des 25. Lebensjahres. Bei Fall 3 ist der Beginn der Erkrankung auf das 31. Lebensjahr zu verlegen. Unter den von Garrè mitgeteilten Fällen beläuft sich das höchste Alter einer Frau beim Beginn einer osteomyelitischen Erkrankung auf das 60. Lebensjahr.

Der Verlauf der Osteomyelitiden Erwachsener ist oft ein sehr schwerer. Worin sind die Gründe für diese Schwere zu suchen? Garrè weist darauf hin, daß der Fortfall der Epiphysenfuge verschlimmernd auf den Verlauf der Erkrankung einwirkt. Er führt ein Präparat an, bei dem sich ein Cortikalsequester unmittelbar in die Epiphyse fortsetzte und so eine Vereiterung des benachbarten Gelenks nach sich zog. Bei einem jugendlichen Individuum

1) Bruns' Beitr. 1919, Bd. 114, H. 4, S. 521.

2) S. Plaut und Roedelius, Münch. med. W. 1918, S. 405. — E. Melchior, Bruns' Beitr. Bd. 103, S. 284. — O. Witzel, Münch. med. W. 1915, Nr. 1

ist eine solche Fortsetzung des Sequesters bis in die Epiphyse deswegen unmöglich, weil es vorher zu einer Lockerung der Epiphysenfuge kommt. Sie bietet also einen nicht zu unterschätzenden Schutz vor der Ausbreitung der Eiterung nach dem Gelenk. Es stimmt das auch mit der Beobachtung überein, daß es bei jüngeren Individuen seltener zu einer Gelenkaffektion kommt, als bei Erwachsenen. Abgesehen hiervon gibt uns der jetzige Standpunkt der bakteriologischen Forschung eine grundsätzliche Erklärung für die oben gestellte Frage. Man hat die Beobachtung gemacht, daß die baktericiden Kräfte des Knochenmarks vornehmlich den Leukocyten zukommen, und zwar scheinen nicht gleichmäßig alle Arten von Leukocyten diese bakterientötende Kraft zu besitzen, vielmehr sind es besonders die granulierten, eosinophilen Leukocyten des Knochenmarks, denen diese Wirkung zugesprochen wird. Diese sind in dem roten, jugendlichen Knochenmark zahlreicher, als in dem gelben Knochenmark Erwachsener. Es ist demnach klar, daß das Knochenmark Erwachsener gegen die Infektion nicht dieselbe große Wehrkraft wie unter gleichen Entstehungsbedingungen das jugendliche Knochenmark besitzt.

In pathologisch anatomischer Beziehung sind bei der chronischen Osteomyelitis vor allem 2 in entgegengesetzter Richtung wirkende Prozesse vorherrschend:

1. Ist die sklerosierende Ostitis zu nennen. Es handelt sich dabei um eine Neubildung durch die Tätigkeit der Osteoplasten: das Knochenmark verliert seinen zellenartigen Charakter und wandelt sich in Fasermark um, welches metaplastisch in Knochengewebe übergeht. Die Bälkchen und Lamellen des Knochens werden dadurch verdickt und die Rinde durch Ausfüllung der H a v e r s'schen Kanäle anormal dicht. Der Knochen kann dadurch eine elfenbeinerne Härte erlangen.

2. Die rarefizierende Ostitis, die auch als entzündliche Osteoporose bezeichnet wird. Das Mark wird dabei in Granulationsgewebe umgewandelt, welches wuchert und die Tela ossea zur Resorption bringt.

Zusammenfassung.

Eine Reihe von Osteomyelitiden weicht erheblich von dem gewöhnlichen Krankheitsbild der akuten, infektiösen Osteomyelitis ab. Diese Abweichungen beziehen sich je nach Art des Falles, auf den Beginn, Verlauf und Ausgang der Erkrankung. Der richtigen Diagnosenstellung erwachsen durch diese außergewöhnlich verlaufenden Erkrankungsformen oft große Schwierigkeiten. Der sicherste Beweis für die Zugehörigkeit zur akuten, infektiösen Osteomyelitis ist der Nachweis von Eitermikrobien. Ein wichtiges Hilfsmittel ist das Röntgenbild. In manchen Fällen kann die Antistaphylolysinreaktion zur Hebung von Zweifeln herangezogen werden. Oft wird erst die Operation die Entscheidung bringen. In jedem Falle wird es nach Klarstellung der Diagnose Aufgabe der Therapie sein, den Erkrankungsherd operativ zu beseitigen.

Lebenslauf.

Ich, Walter Haumann, wurde am 1. Februar 1891 zu Duisburg-Ruhrort geboren. Ich besuchte dortselbst das Realgymnasium, wo ich Ostern 1910 die Reifeprüfung ablegte. Ich studierte dann Medizin, das 1. Semester in Edinburgh, das 2.—5. in Würzburg, das 6. in Kiel, das 7.—9. in München. Die ärztliche Vorprüfung legte ich im Sommer 1912 in Kiel ab. Im Kriege, den ich zum größten Teil als Truppenarzt beim R.I.R. 87, 21. hessische R.D. mitmachte, wurde ich Sommer 1916 zur Ablegung des medizinischen Staatsexamens auf 3 Monate nach München abkommandiert, wo ich die Prüfung am 21. September 1916 bestand. Die Approbation als Arzt erhielt ich am gleichen Tage. Seit dem 1. Dezember 1918 bin ich als Assistenzarzt im Krankenhause Bergmannsheil zu Bochum i. W. tätig.